

演 題：豚の空腸

機 関 名：豊橋市食肉衛生検査所

氏 名：田中 李紗

動 物 名：豚 品種：雑種 性別：雌 年齢：6 か月齢

病 歴：なし

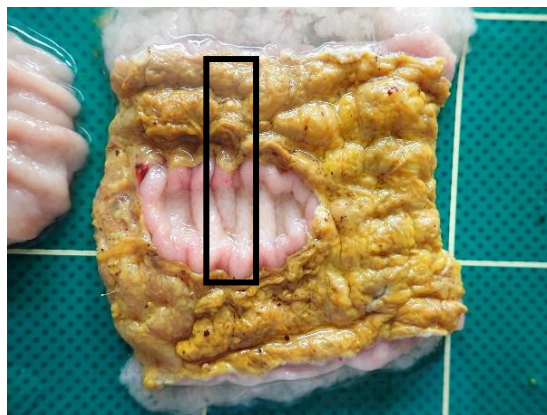
生 体 所 見：一般畜として搬入され、異常は認められなかった。

内 臓 所 見：空腸下部において、腸間膜付着部の水腫及び漿膜面の脳回状膨隆が認められた。また、粘膜表面は偽膜で覆われ、粘膜は充血及び肥厚していた。その他臓器に著変は認められなかった。

組 織 所 見：空腸下部及び回腸末端部において、陰窩上皮細胞の腺腫様過形成による粘膜の肥厚及び絨毛の消失が認められた。陰窩は重層化した陰窩上皮細胞により構成され、杯細胞は減数または消失し、多数の陰窩膿瘍が認められた。空腸下部の粘膜表面は線維素、細胞退廃物、炎症細胞及び細菌塊により構成された偽膜に覆われ、粘膜固有層から粘膜下組織にかけて炎症細胞の浸潤が認められた。Warthin-Starry 染色により、空腸下部及び回腸末端部の陰窩上皮細胞の細胞質の核上部に湾曲した小桿菌が認められた。抗 *Lawsonia intracellularis* マウスモノクローナル抗体 (Bio323、Bio-X Diagnostics) を用いた免疫組織化学的染色により、同菌に陽性反応が認められた。

固 定 方 法：10%中性緩衝ホルマリン液

切り出し部位 (図示)



行 政 処 分： 全部廃棄 ・ 一部廃棄 (炎症)

組織診断名：豚の *Lawsonia intracellularis* による増殖性空腸炎

疾病診断名：豚の増殖性腸炎